

Kirurški vidik globoke možganske stimulacije

Asist. dr. Mitja Benedičič, dr. med., mitja.benedicic@kclj.si

UKC Ljubljana, Kirurška klinika, Klinični oddelek za nevrokirurgijo,

Uvod

Nevrokirurg je del multidisciplinarnega konzilija Centra za ekstrapiramidne bolezni na Kliničnem oddelku za bolezni živčevja Nevrološke klinike, kjer poteka predoperativna obravnava bolnikov s Parkinsonovo boleznijo, ki so kandidati za uvedbo globoke možganske stimulacije. Globoka možganska stimulacija je del stereotaktične nevrokirurgije, ki s pomočjo referenčnega okvirja in tridimenzionalnega koordinatnega sistema omogoča natančno lokalizacijo majhnih tarč v globini možganov.

Kandidati za globoko možgansko stimulacijo

Z globoko možgansko stimulacijo pri nas najpogosteje zdravimo bolnike s Parkinsonovo boleznijo, distonijo in esencialnim tremorjem, primerne kandidate za tovrstni poseg pa izbere multidisciplinarni konzilij Centra za ekstrapiramidne bolezni. Pri bolnikih z napredovalo Parkinsonovo boleznijo (trajanje vsaj 5 - 10 let) mora biti jasna diagnoza primarne oziroma idiopatske Parkinsonove bolezni, bolniki morajo dobro odgovoriti na zdravljenje z levodopo, po zdravljenju z levodopo pa imajo običajno že jasno razvite motorične komplikacije, kot so nehoteni zgbki in motorična nihanja.

Predoperativna slikovna priprava


Pri bolnikih, ki so kandidati za globoko možgansko stimulacijo, pred operacijo opravimo MRI glave po protokolu za prikaz specifičnega globokega možganskega jedra. Pri vseh bolnikih opravimo T1-SPGR sekvenco brez kontrastnega sredstva in T1-SPGR sekvenco s kontrastnim sredstvom, glede na zahtevani prikaz specifičnega globokega možganskega jedra pa še opravimo še T2-FSE sekvenco (prikaz subtalamičnega jedra), T2-FLAIR sekvenco (prikaz GPi jedra) in PD-FSE sekvence (prikaz GPi jedra). Rekonstrukcije na podlagi T1 sekvence so potrebne za načrtovanje varne trajektorije vstavljanja globoke možganske elektrode, zato jih je potrebno rekonstruirati preko celotne glave. Ostale sekvence (T2-FSE, T2-FLAIR, PD-FSE) pa so potrebne za prikaz tarčnega jedra, zato jih rekonstruiramo samo preko regije globokih možganskih jeder. Pri bolnikih s Parkinsonovo boleznijo je tarča za vstavev globoke možganske elektrode subtalamično jedro, ki se najbolje prikaže na T2-FSE sekvencah.

Predpriprava na operativni poseg

Pred operacijo opravimo razgovor z bolnikom in njegovimi svojci, zlasti v primeru operacije v budnem stanju (bolniki s Parkinsonovo boleznijo in esencialnim tremorjem) je pomembno, da so bolniki natančno seznanjeni z dogajanjem na dan operacije. Med razgovorom jim pokažemo slike in film o poteku predhodnih operacij, pokažemo jim stereotaktični okvir, seznanimo jih s pričakovanim dolgoročnim izidom operacije in možnimi zgodnjimi ali poznimi kirurškimi zapleti (krvavitev, ishemija, okužba, migracija elektrode, ostale motnje delovanja implantiranega sistema...). Bolnike v sklopu predoperativne priprave vedno pregleda anesteziolog, po potrebi pa tudi drugi specialisti (kardiolog, angiolog...).

Priprava na operativni poseg

Zjutraj v bolnikovo lobanjo z vijaki pričvrstimo stereotaktični Leksellov okvir (proizvajalec Electa), običajno v lokalni anesteziji, nanj pa pritrldimo indikator z oznakami. Nato pri bolniku opravimo stereotaktični CT glave s kontrastom (lahko tudi stereotaktični MRI glave s kontrastom), po končani preiskavi pa ga odpeljemo v operacijsko dvorano, kjer stereotaktični okvir pritrldimo na operacijsko mizo.



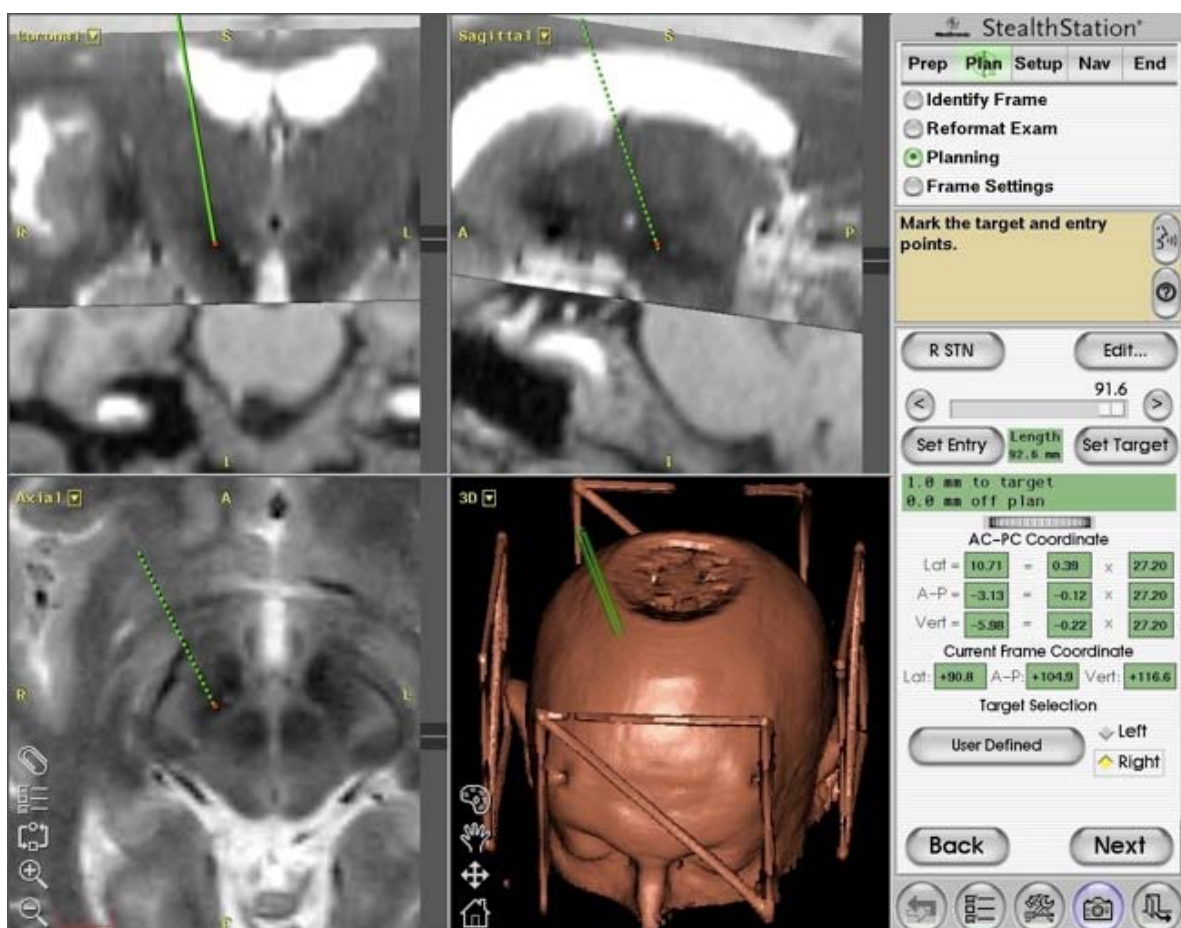
Slika 1: Stereotaktični okvir z nameščenim indikatorjem z oznakami, priprava na CT slikanje

Na planirni postaji z računalniškim programom zlijemo stereotaktični CT glave, narejen na dan operacije, s predhodno opravljeno MRI preiskavo. Nato določimo položaj globoke možganske elektrode v tarčnem jedru in primerno trajektorijo poteka elektrode od vstopa preko čelnega dela lobanjske kosti in trde možganske ovojnice do tarčnega globokega možganskega jedra. Pri planiranju trajektorije poteka globoke možganske elektrode se moramo izogniti pomembnim področjem možganske skorje in pomembnim globokim živčnim snopom, prav tako se želimo izogniti sulkusom med posameznimi vijugami skorje, žilam in možganskim prekatom. Po določitvi koordinat ustrezne tarče v globokem možganskem jedru in primerne trajektorije za potek globoke možganske elektrode s pomočjo računalniškega programa na planirni postaji izračunamo koordinate, ki jih nastavimo na stereotaktičnem obroču, ki ga pritrldimo na stereotaktični okvir, ki je že fiksiran na bolnikovo lobanjo.

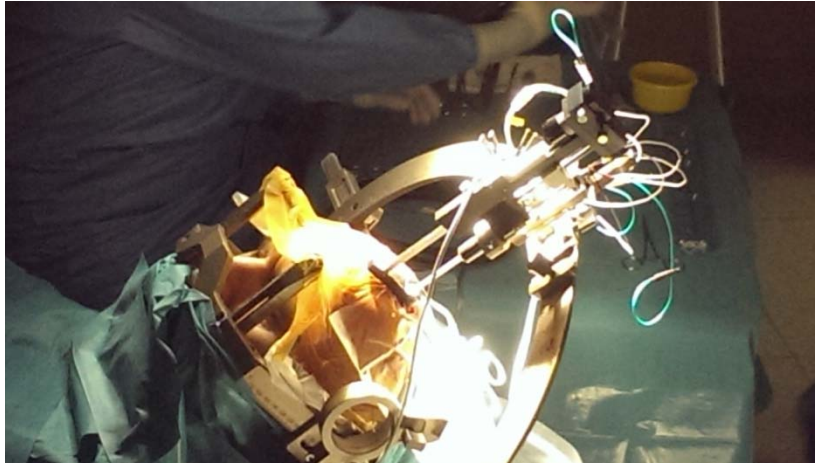
Operativni poseg - uvajanje globoke možganske elektrode

Operativni poseg poteka v lokalni anesteziji skalpa pri budnem bolniku (Parkinsonova bolezen, esencialni tremor) ali pri bolniku v splošni anesteziji (distonija). Po nastavitvi koordinat na stereotaktičnem obroču izvrtamo vrtino v čelni predel lobanje premera 12 milimetrov (najprej na levi, nato na desni strani v primeru bilateralne vstavitve globokih možganskih elektrod), vanjo pa vstavimo plastični obroček, ki bo kasneje služil za pričvrstitev globoke možganske elektrode (Stimloc obroček, proizvajalec Medtronic). Z bipolarno pinceto koaguliramo trdo možgansko ovojnico in jo križno zarežemo, nato pa koaguliramo površino možganske skorje. Na stereotaktični obroč pritrldimo vodilo (Leksellov microdrive, proizvajalec Electa) za vodilne cevke, ki služijo kot opora za kombinirane snemalno-dražilne mikro-makro-elektrode, nato pa v vodilo vstavimo 5 vodilnih cevk. V vodilne cevke


vstavimo 5 mikro-makro elektrod in jih potisnemo v globino, da se nahajajo 10 milimetrov pred ciljno tarčo v globokem možganskem jedru. Na tem mestu začnemo z nevrofiziološkim snemanjem potencialov s pomočjo 5 elektrod, ki jih po milimetrih potiskamo v globino proti ciljni tarči v globokem možganskem jedru, običajno pa s snemanjem nadaljujemo še nekaj milimetrov globlje oziroma distalno od tarče. Na podlagi analize nevrofizioloških posnetkov se odločimo, katere elektrode bomo uporabili in na kateri oddaljenosti od načrtovane tarče bomo izvedli električno stimulacijo, kjer potrebujemo bolnikovo sodelovanje zaradi ocenjevanja učinka testne medoperativne električne stimulacije in razpoznavanja morebitnih stranskih učinkov (parestezije, dizartrijska, motnje vida...). Po zaključku medoperativne električne stimulacije se ponovno naredi analiza nevrofizioloških in medoperativnih kliničnih parametrov, na podlagi katere se odločimo glede izbrane trajektorije in globine, kamor bomo vgradili trajno globoko možgansko elektrodo (običajno tipa 3389, proizvajalec Medtronic), dodatno verifikacijo položaja pa izvedemo s pomočjo rentgenskega ojačevalca. Trajno globoko možgansko elektrodo fiksiramo s Stimloc obročkom (proizvajalec Medtronic), spojke zavarujemo s plastičnimi zaščitnimi tulci in jo spravimo v žep na skalpu. V primeru obojestranske globoke možganske stimulacije (običajno je obojestranska) isti postopek ponovimo še na desni strani, globoko možgansko elektrodo iz desne poloble pa speljemo pod skalpom na levo stran in jo shranimo v žep na skalpu, kjer je shranjena že elektroda iz leve poloble.



Slika 2: Prikaz planiranja lokacije globoke možganske elektrode v subtalamičnem jedru in prikaz planiranja trajektorije



Slika 3: Preko vodilnih cevk so vstavljene kombinirane snemalno-dražilne mikro-makro elektrode v vodilu, pritrjenem na stereotaktični obroč



Slika 4: Sistem za intraoperativno nevrofiziologijo

Operativni poseg - vgradnja podaljškov in stimulatorja

Obe globoki možganski elektrodi, ki sta shranjeni v žepu na skalpu levega čelnega področja, spojimo s podaljškoma, ki ju iz žepa s pomočjo vodila speljemo v podkožju za levim ušesom in preko ključnice v zgornji del prsnega koša. Na tem mestu (običajno pod levo ključnico) izdelamo podkožni žep, kamor vgradimo stimulator (tipa Activa PC - nepolnilna baterija ali Activa RC - polnilna baterija, proizvajalec Medtronic), stimulator pa povežemo s podaljškoma, spojenima z globokima možganskima elektrodama. Drugi del operacije vedno poteka v splošni anesteziji. Preden dokončno zapremo rane, preverimo še primerno upornost celotnega vgrajenega sistema za globoko možgansko stimulacijo.

Po-operativni potek

Bolnike premestimo v enoto intenzivne nege, prvi po-operativni dan pa naredimo kontrolni CT oziroma MRI za ugotavljanje lokacije vstavljenih globoke možganske elektrode in izključitev klinično nemih kirurških zapletov (krvavitev, ishemija). Med hospitalizacijo na Kliničnem oddelku za nevrokirurgijo izvajamo redno kontrolo kirurške rane, bolnike redno spremlja tudi nevrolog, specialist za ekstrapiramidne bolezni. Po približno tednu dni so bolniki s Parkinsonovo boleznijo odpuščeni domov, bolnike s esencialnim tremorjem in distonijo pa premestimo na Klinični oddelek za bolezni živčevja za priklop stimulatorja. Bolnikom s Parkinsonovo boleznijo stimulator priklopijo približno mesec dni po vstavitvi elektrod.

Zaključek

Od junija 2014 do aprila 2015 smo izvedli 10 prvih vgradenj sistemov za globoko možgansko stimulacijo in zamenjali 6 iztrošenih baterij generatorjev, ki so bili vgrajeni v tujini. V letu 2015 načrtujemo vgradnjo 10 sistemov za globoko možgansko stimulacijo, od leta 2016 dalje pa si želimo 15 prvih vgradenj letno.

Priporočena literatura

1. Benabid AL et al.: Long-term suppression of tremor by chronic stimulation of the ventral intermediate thalamic nucleus. *Lancet*; 1991; 337; 403-406.
2. Benabid AL et al.: Deep brain stimulation for Parkinson's disease. *Mov Disord*; 2006; 21 (Suppl 14): 168-170.
3. Deuschl G et al.: A randomized trial of deep-brain stimulation. *N Engl J Med*; 2006; 355(9): 896-908.
4. Hamani C et al.: Bilateral subthalamic nucleus stimulation for Parkinson's disease: A systematic review of the clinical literature. *Neurosurgery*; 2008; 62 (2) Suppl.: 863-874.
5. Hariz MI et al.: Multicenter study on deep brain stimulation in Parkinson's disease: an independent assessment of reported adverse events at 4 years. *Mov Disord*; 2008; 23 (3): 416-21.
6. Kleiner-Fisman et al.: Subthalamic nucleus deep brain stimulation: summary and metaanalysis of outcome. *Mov Disorders*; 2006; 22 Suppl 14: 290-304.
7. Krack P et al.: Five-year follow-up of bilateral stimulation of the subthalamic nucleus in advanced Parkinson's disease. *N Engl J Med*; 2003; 349 (20): 1925-34.
8. Pollack P et al.: Effects of the stimulation of the subthalamic nucleus in Parkinson's disease. *Rev Neurol*; 1993; 149: 175-176.
9. Rezaei AR.: Surgery for Movement Disorders. *Neurosurgery*; 2008; 62(2) Suppl.: 818-839
10. Rodriguez-Oroz MC et al.: Bilateral deep brain stimulation in Parkinson's disease: a multicentre study with 4 years follow-up. *Brain*; 2005; 128 (10): 2222-3.